Рекомендации по наблюдению за состоянием тазобедренного сустава у детей с церебральным параличом (Австралия, 2014)

GMFCS I	• Первоначальная клиническая оценка и рентген передней и задней проекций таза в возрасте 12-24 месяцев (или при идентификации, если ребенок старше 24 месяцев) • повторная оценка в возрасте 3 лет - Проверить уровень GMFCS ~ Если GMFCS I подтвержден, повторите клиническую оценку. Рентген таза Не требуется	~ Если уровень GMFCS изменился, необходимо продолжить наблюдение согласно утвержденной классификации – Если указано как Winters, Gage and Hicks (WGH) IV гемиплегия, необходимо постоянное наблюдение в соответствии с WGH IV классификацией • повторная оценка в возрасте 5 лет. - Подтвердить уровень GMFCS	~ Если GMFCS I подтвержден, повторите клиническую оценку. Рентген таза не требуется, при отсутствии других существенных признаков, прекратить наблюдение. ~ Если уровень GMFCS изменился, необходимо продолжить наблюдение по подтвержденной классификации – Если идентифицируется гемиплегия WGH IV, постоянное наблюдение в соответствии с WGH IV требованиями
GMFCS II	Первоначальная клиническая оценка и рентген таза в прямой проекции в возрасте 12-24 месяцев (или при выявлении, если старше чем 24 месяца) • Проверить через 12 месяцев - Проверить уровень GMFCS ~ Если GMFCS II подтвержден, повторите клиническую оценку и и рентген таза в прямой проекции ~ Если уровень GMFCS изменился, необходимо продолжить наблюдение согласно подтвержденной классификации – Если смещение сустава ненормальное и/или нестабильное, продолжайте наблюдение раз в год до установления стабильности – Когда сустав стабилен, повторите осмотр в 4–5 лет.	Обзор в 4-5 лет - Проверить уровень GMFCS ~ Если GMFCS II подтвержден, повторите клиническую оценку и рентген передней и задней проекций таза ~ Если уровень GMFCS изменился или была определена гемиплегия WGH IV, необходимо постоянное наблюдение согласно утвержденной классификации – Если сустав стабилен, повторите осмотр в возрасте 8–10 лет. – Если смещение сустава ненормальное и/или нестабильное, продолжайте наблюдение раз в год до установления стабильности • Обзор в возрасте 8–10 лет, в препубертатный период - Проверить уровень GMFCS	~ Если GMFCS II подтвержден, повторите клиническую оценку и рентген передней и задней проекций таза ~ Если уровень GMFCS изменился или была определена как гемиплегия WGH IV, необходимо постоянное наблюдение согласно утвержденной классификации – Если положение сустава стабильно, можно остановить наблюдение – Если смещение сустава ненормальное и/или нестабильное, продолжайте ежемесячное наблюдение в течение года до установления стабильности или укрепление опорно-двигательного аппарата • При наличии перекоса таза, изменения длины ноги, несоответствия или ухудшения походки, продолжайте наблюдение разз в год
GMFCS III	• Первоначальная клиническая оценка и рентген передней и задней проекций таза в возрасте 12-24 месяцев • Повторный осмотр 6 месяцев спустя - Проверить уровень GMFCS ~ Если GMFCS III подтвержден, повторите клиническое оценка и рентген передней и задней проекций таза ~ Если уровень GMFCS изменился, продолжающееся наблюдение согласно подтвержденной классификации – Если смещение сустава ненормальное и/или нестабильное, продолжайте наблюдение каждые 6 месяцев до установления стабильности сустава	- Когда смещение сустава стабилизируется, уменьшите частоту наблюдение до раза в год • Обзор в возрасте 7 лет - Проверить уровень GMFCS ~ Если GMFCS III подтвержден, повторите клиническое оценка и рентген передней и задней проекций таза ~ Если уровень GMFCS изменился, продолжающееся наблюдение согласно утвержденной классификации – Если смешение сустава ненормальное и/или нестабильное, продолжайте наблюдение каждые 6 месяцев до установления стабильности сустава	– Если смещение сустава стабильно ниже 30%, и крупная моторика также стабильна, рентген передней проекции таза может быть прекращено до полового созревания – ежегодный рентген передней и задней проекций таза должен возобновиться в препубертатный период и продолжаться до достижения скелетной зрелости • При достижении скелетной зрелости и при наличии перекоса таза, несоответствии длины ног или ухудшении походки, продолжайте наблюдение раз в год

Рекомендации по наблюдению за состоянием тазобедренного сустава у детей с церебральным параличом (Австралия, 2014)

GMFCS IV

• Первоначальная клиническая оценка и рентген передней и задней проекций таза в возрасте 12-24 месяцев
• Повторный осмотр 6 месяцев спустя
- Проверить уровень GMFCS
~ Если GMFCS IV подтвержден, повторите клиническую оценку и рентген передней и задней проекций таза
~ Если уровень GMFCS изменился, продолжайте наблюдение согласно утвержденной классификации

– Если смещение сустава ненормальное и/или нестабильное, продолжайте наблюдение каждые 6 месяцев до установления стабильности смещения сустава
– Когда смещение сустава стабилизируется, уменьшите частоту наблюдения до одного раза в год
• Осмотр в возрасте 7 лет: – Если смещение сустава стабильно ниже 30% и крупная моторика также стабильна, наблюдение может быть приостановлено до наступления полового созревания
– рентген передней и задней проекций таза раз в год должны быть возобновлены в препубертатном периоде и продолжаться до зрелости скелета

• Независимо от смещения сустава, при наличии клинических и/или рентгенологических признаков сколиоза или перекоса таза требуется наблюдение раз в 6 месяцев до достижения скелетной зрелости.
• При зрелости скелета, если смещение сустава является аномальным и присутствует прогрессирующий сколиоз или значительный наклон таза, необходимо продолжать лечение и наблюдение раз в год

GMFCS V

• Первоначальная клиническая оценка и рентген передней и задней проекций таза в возрасте 12-24 месяцев
• Повторный осмотр 6 месяцев спустя
• Повторите клиническую оценку и рентген передней и задней проекций таза.
- Проверить уровень GMFCS
~ Если GMFCS V подтвержден, продолжайте наблюдение каждые 6 месяцев до 7 лет или до установления стабильности смещения сустава

~ Если уровень GMFCS изменился, продолжается наблюдение в соответствии с подтвержденной классификацией
• Повторить осмотр в возрасте 7 лет.
– Если смещение сустава стабильно ниже 30% и крупная моторика стабильна, продолжайте наблюдение раз в год до достижения скелетной зрелости

• Независимо от смещения сустава, при наличии клинических и/или рентгенологических признаков сколиоза или перекоса таза требуется наблюдение каждые 6 месяцев до достижения скелетной зрелости.
• При зрелости скелета, если смещении сустава является аномальным и присутствует прогрессирующий сколиоз или значительный наклон таза, продолжайте наблюдение раз в год

Hemiplegia IV (WGH IV)

Паттерн походки WGH IV отчетливо проявляется к 4-5 годам. Ребенок с классификацией WGH IV имеет потенциал для позднего прогрессирующего смещения тазобедренного сустава независимо от уровня GMFCS.
• Повторный осмотр в возрасте 5 лет.
- Проверьте WGH и GMFCS
~ Если WGH I-III, необходимо постоянное наблюдение за тазобедренным суставом в соответствии с подтвержденным GMFCS
~ Если WGH IV и MP стабильны, повторный осмотр проводится в возрасте 10 лет.
– Если смещение сустава ненормально и/или нестабильно, продолжайте наблюдение каждые 12 месяцев, пока не будет установлена стабильность смещения сустава.

Обзор в 10 лет
- Проверить WGH IV
~ Если WGH IV подтвержден, повторите клиническую оценку и рентген передней и задней проекций таза.
~ Продолжайте наблюдение раз в год до достижения скелетной зрелости.
• При зрелости скелета, если имеется значительный сколиоз, перекос таза, несоответствие длины ног или ухудшение походки, продолжайте наблюдение раз в год.

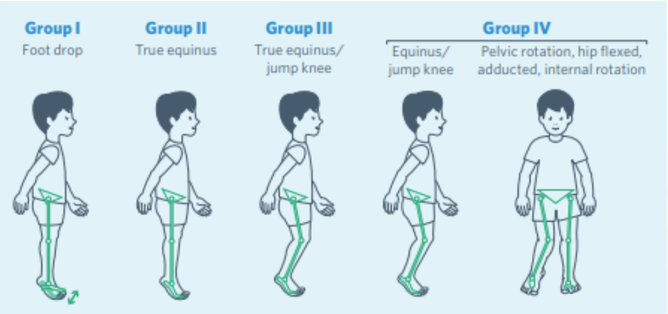

Gait patterns in hemiplegia (Winters, Gage and Hicks, 1987)

Australian Hip Surveillance Guidelines for children with Cerebral Palsy 2014

GMFCS I

- Initial clinical assessment and antero-posterior (AP) pelvic radiograph at 12-24 months of age (or at identification if older than 24 months)
- Review at 3 years of age
  - Verify GMFCS level
    - If GMFCS I is confirmed, repeat clinical assessment. AP pelvic radiograph is **NOT** required
    - If GMFCS level has changed, ongoing surveillance according to confirmed classification
  - If identified as Winters, Gage and Hicks (WGH) IV hemiplegia, ongoing surveillance according to WGH IV classification
- Review at 5 years of age
  - Verify GMFCS level
    - If GMFCS I is confirmed, repeat clinical assessment. AP pelvic radiograph is **NOT** required and if nil other significant signs, discharge from surveillance
    - If GMFCS level has changed, ongoing surveillance according to confirmed classification
  - If identified as WGH IV hemiplegia, ongoing surveillance according to WGH IV classification

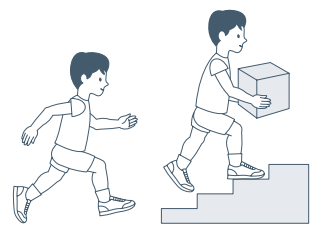

GMFCS II

- Initial clinical assessment and AP pelvic radiograph at 12-24 months of age (or at identification if older than 24 months)
- Review 12 months later
  - Verify GMFCS level
    - If GMFCS II confirmed, repeat clinical assessment and AP pelvic radiograph
    - If GMFCS level has changed, ongoing surveillance according to confirmed classification
  - If MP is abnormal and/or unstable, continue 12 monthly surveillance until stability is established
  - When MP is stable, review at 4-5 years of age
- Review at 4-5 years of age
  - Verify GMFCS level
    - If GMFCS II confirmed, repeat clinical assessment and AP pelvic radiograph
    - If GMFCS level has changed, or if identified as WGH IV hemiplegia, ongoing surveillance according to confirmed classification
  - If MP is stable, review at 8-10 years of age
  - If MP is abnormal and/or unstable, continue 12 monthly surveillance until stability is established
- Review at 8-10 years of age, prepuberty
  - Verify GMFCS level
    - If GMFCS II confirmed, repeat clinical assessment and AP pelvic radiograph
    - If GMFCS level has changed, or if identified as WGH IV hemiplegia, ongoing surveillance according to confirmed classification
  - If MP is stable, discharge from surveillance
  - If MP is abnormal and/or unstable, continue 12 monthly surveillance until stability is established or skeletal maturity
- In the presence of pelvic obliquity, leg length discrepancy or deteriorating gait, continue 12 monthly surveillance

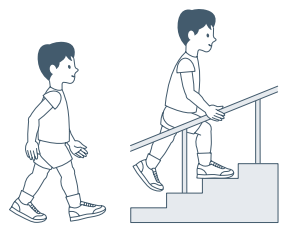

GMFCS III

- Initial clinical assessment and AP pelvic radiograph at 12-24 months of age
- Review 6 months later
  - Verify GMFCS level
    - If GMFCS III confirmed, repeat clinical assessment and AP pelvic radiograph
    - If GMFCS level has changed, ongoing surveillance according to confirmed classification
  - If MP is abnormal and/or unstable, continue 6 monthly surveillance until MP stability is established
  - When MP is stable, reduce frequency to 12 monthly surveillance
- Review at 7 years of age
  - Verify GMFCS level
    - If GMFCS III confirmed, repeat clinical assessment and AP pelvic radiograph
    - If GMFCS level has changed, ongoing surveillance according to confirmed classification
  - If MP is abnormal and/or unstable, continue 6 monthly surveillance until MP stability is established
  - If MP is stable, below 30%, and gross motor function is stable, AP pelvic radiographs may be discontinued until prepuberty
  - 12 monthly AP pelvic radiographs must resume prepuberty and continue until skeletal maturity
- At skeletal maturity, in the presence of pelvic obliquity, leg length discrepancy or deteriorating gait, continue 12 monthly surveillance

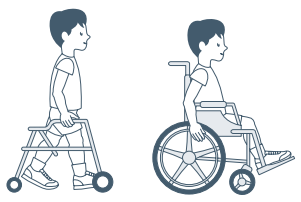

GMFCS IV

- Initial clinical assessment and AP pelvic radiograph at 12-24 months of age
- Review 6 months later
  - Verify GMFCS level
    - If GMFCS IV confirmed, repeat clinical assessment and AP pelvic radiograph
    - If GMFCS level has changed, ongoing surveillance according to confirmed classification
  - If MP is abnormal and/or unstable, continue 6 monthly surveillance until MP stability is established
  - When MP is stable, reduce frequency of surveillance to 12 monthly
- Review at 7 years of age
  - If MP is stable, below 30% and gross motor function is stable, surveillance may be discontinued until prepuberty
  - 12 monthly AP pelvic radiographs must resume prepuberty and continue until skeletal maturity
- Independent of MP, when clinical and/or radiographic evidence of scoliosis or pelvic obliquity is present, 6 monthly surveillance is required until skeletal maturity
- At skeletal maturity, if MP is abnormal and progressive scoliosis or significant pelvic obliquity is present continue 12 monthly surveillance

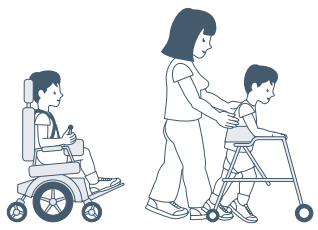

GMFCS V

- Initial clinical assessment and AP pelvic radiograph at 12-24 months of age
- Review 6 months later
- Repeat clinical assessment and AP pelvic radiograph
  - Verify GMFCS level
    - If GMFCS V confirmed, continue 6 monthly surveillance until 7 years of age or until MP stability is established
    - If GMFCS level has changed, ongoing surveillance according to confirmed classification
- Review at 7 years of age
  - If MP is stable, below 30% and gross motor function is stable, continue 12 monthly surveillance until skeletal maturity
- Independent of MP, when clinical and/or radiographic evidence of scoliosis or pelvic obliquity is present, 6 monthly surveillance is required until skeletal maturity
- At skeletal maturity, if MP is abnormal and progressive scoliosis or significant pelvic obliquity is present, continue 12 monthly surveillance

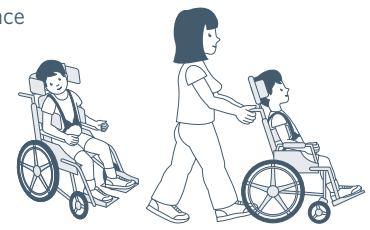

Winters, Gage and Hicks hemiplegia group IV (WGH IV)

WGH IV gait pattern clearly declares itself by 4-5 years of age. The child with a classification of WGH IV has the potential for late onset progressive hip displacement regardless of GMFCS level.

- Review at 5 years of age
  - Verify WGH and GMFCS
    - If WGH I-III, ongoing hip surveillance according to confirmed GMFCS
    - If WGH IV and MP stable, review 10 years of age
  - If MP is abnormal and/or unstable, continue 12 monthly surveillance until MP stability established
- Review at 10 years of age
  - Verify WGH IV
    - If WGH IV confirmed, repeat clinical assessment and AP pelvic radiograph
    - Continue 12 monthly surveillance until skeletal maturity
- At skeletal maturity if significant scoliosis, pelvic obliquity, leg length discrepancy or deteriorating gait, continue 12 monthly surveillance

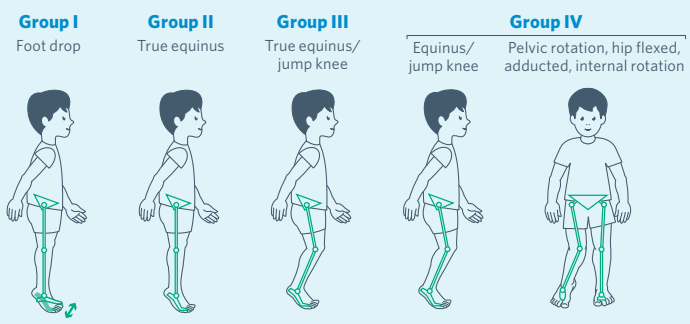

Gait patterns in hemiplegia (Winters, Gage and Hicks, 1987)

160698 October 2016

Australian Hip Surveillance Guidelines for children with Cerebral Palsy 2014

Wynter M, Gibson N, Kentish M, Love SC, Thomason P, Willoughby K, Graham HK

Download available from: **www.ausacpdm.org.au/professionals/hip-surveillance**

The Royal Children's Hospital Melbourne | Queensland Government | Government of Western Australia Department of Health Child and Adolescent Health Service Princess Margaret Hospital

Endorsed by: AusACPDM Australasian Academy of Cerebral Palsy and Developmental Medicine

Due for review by December 2019